



POROCARCINOM – prezentare de caz

Larisa Şimon - medic rezident Dermatologie – anul III

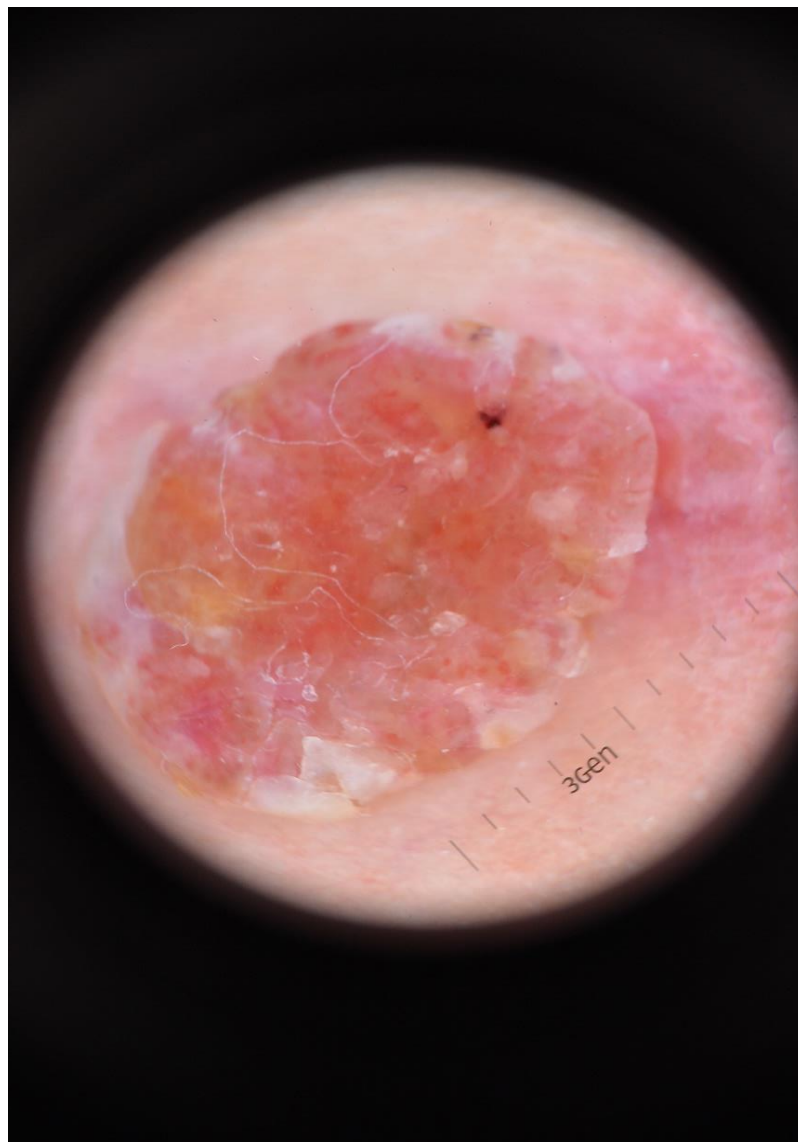
Spitalul Clinic Colentina, Dermatologie II, Bucureşti - România

martie 2019

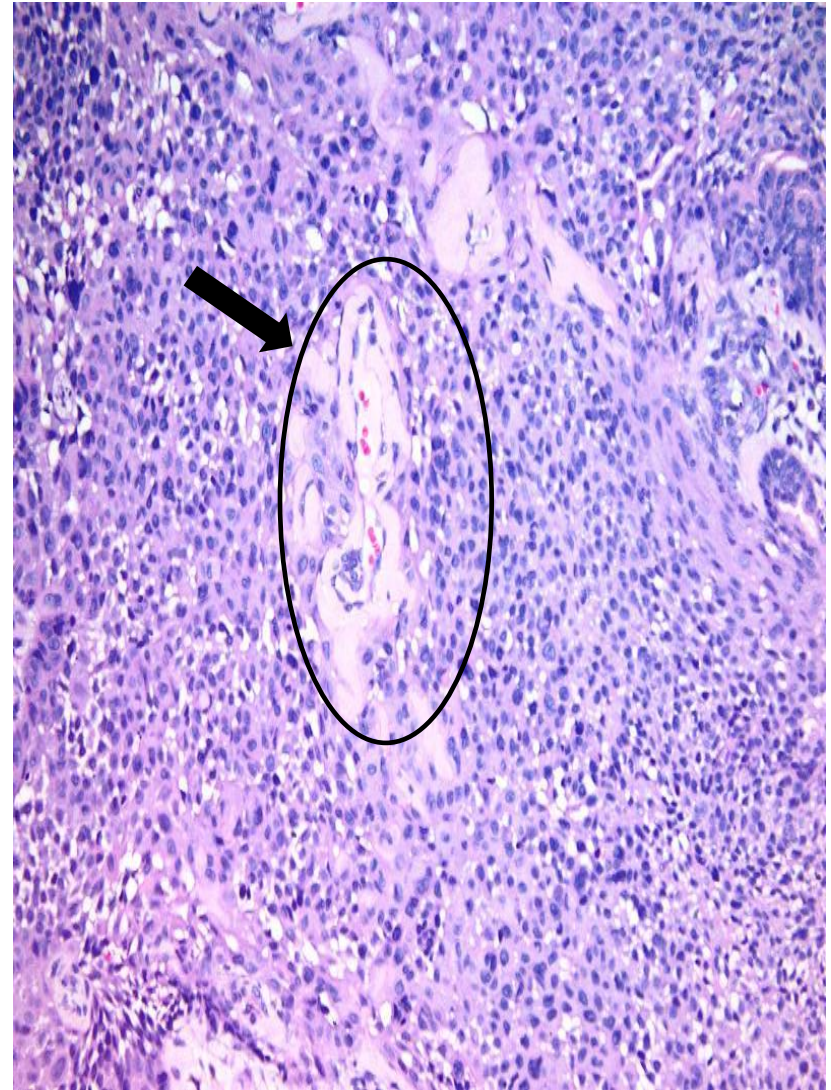
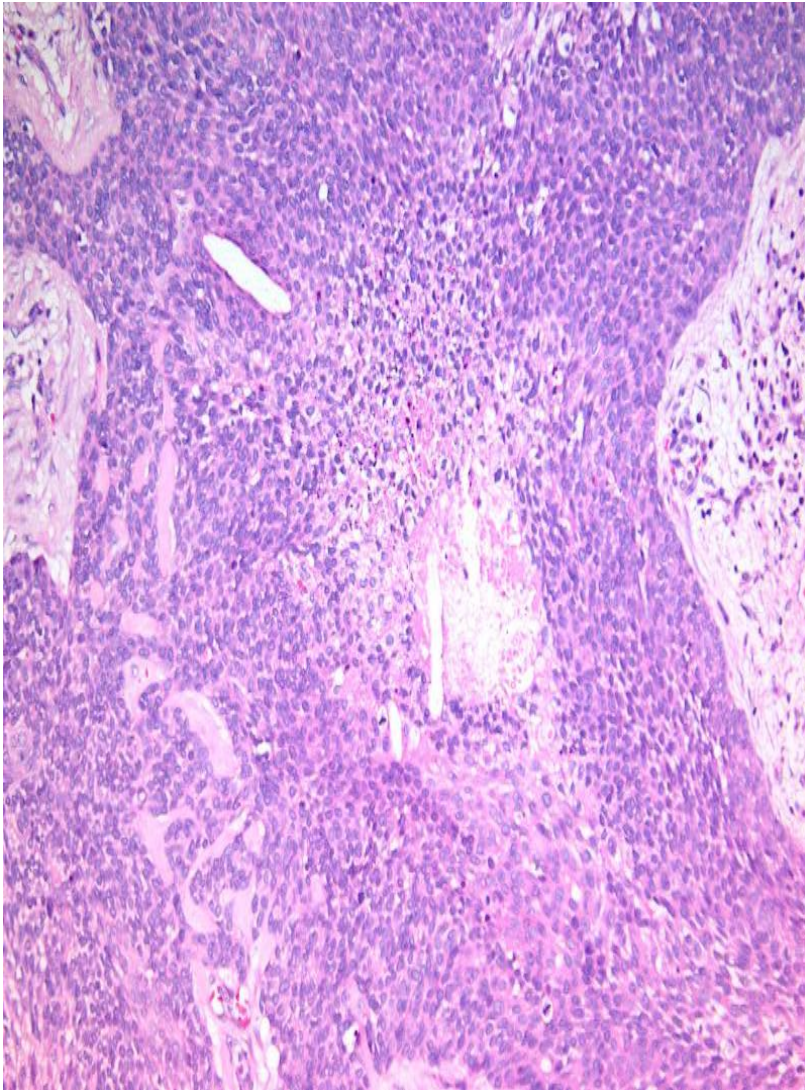
Bucureşti

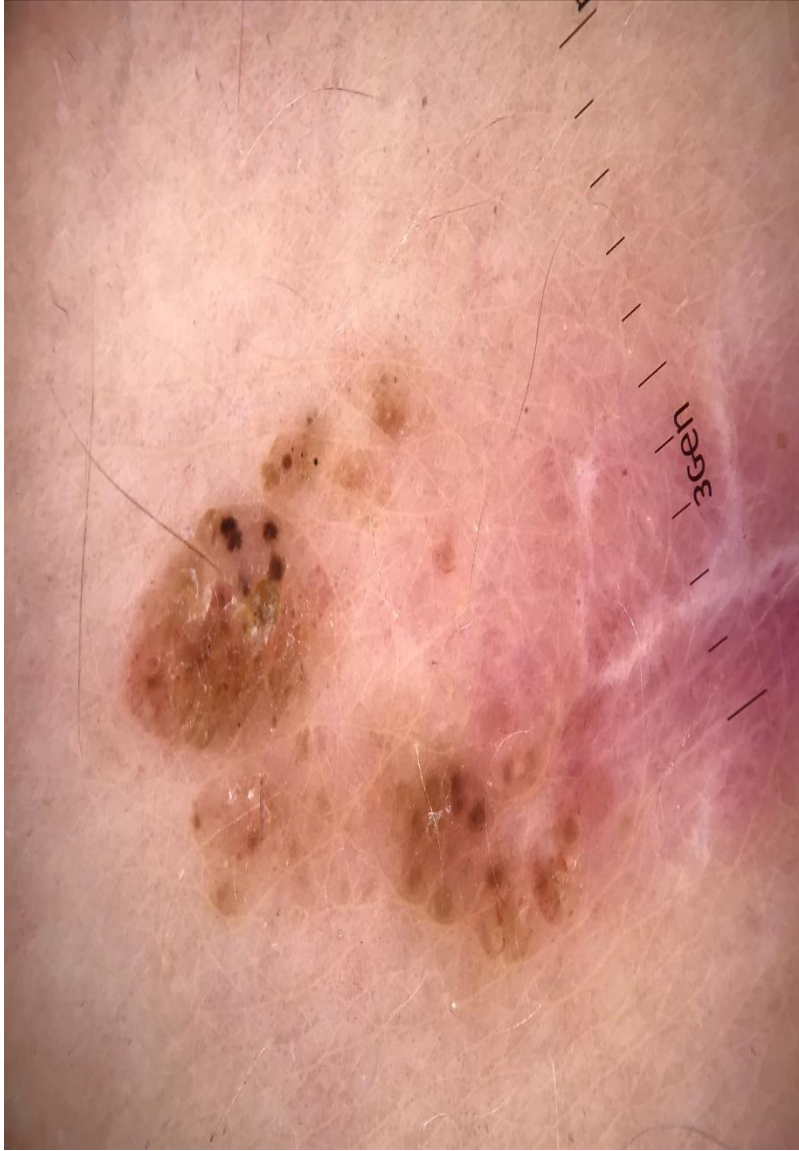

Prezentarea cazului



Examenul histopatologic







Porocarcinomul



- Este o tumoră rară ce derivă de la nivelul glandelor sudoripare ecrine
- Diagnosticul clinic este dificil de stabilit
- Dermatoscopia este nespecifică indicând vase polimorfe și zone albe ce poate sugera o tumoră malignă
- Abordare terapeutică - excizia chirurgicală cu confirmare histopatologică



Porocarcinomul



- Elementele histopatologice care pot sugera un prognostic prost includ:
 - peste 14 mitoze/câmp de examinare
 - invazia limfo-vasculară
 - grosimea tumorală peste 7 mm
- Reevaluarea clinică la interval de 3 luni este necesară datorită ratei crescute de recurență locală



Concluzii



- Datorită aspectului clinic și dermatoscopic nespecific, diagnosticul este stabilit în urma examenului histopatologic
- Este o tumoră rară pentru care conduita terapeutică nu a fost clar stabilită
- Excizia chirurgicală completă rămâne tratamentul de elecție

Mulțumiri:

- Prof. Dr. *Sabina Zurac*
- Dr. *Claudiu Socoliuc*,
- Asistent universitar Dr. *Mihaela Panduru*