



VASCULITA CUTANATA A VASELOR MICI DE ETIOLOGIE PARANEOPLAZICA PREZENTARE DE CAZ

Dr. Alis SALAME

Sectia Clinica Dermatologie 2, Spitalul Clinic Colentina, Bucuresti

Cluj Napoca
2018



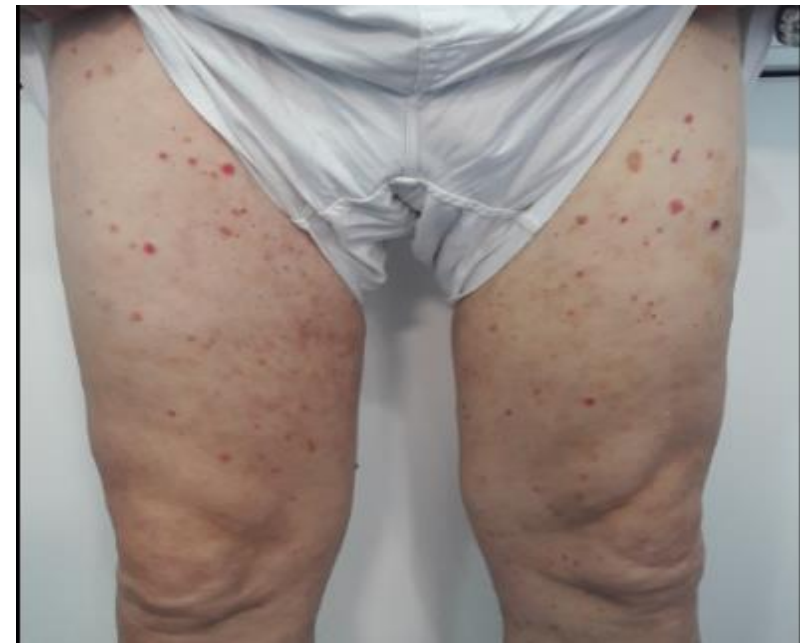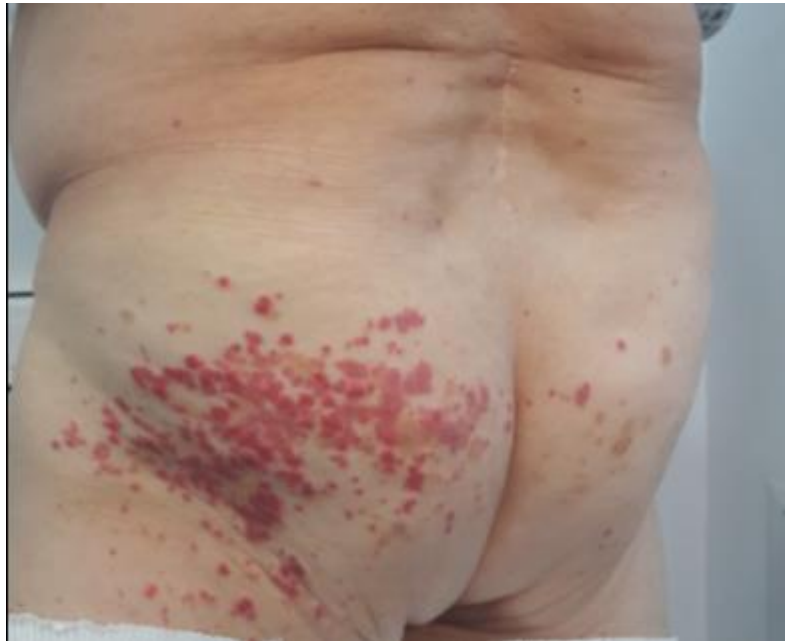Prezentare de caz



Pacient 71 de ani

MI: erupție la nivelul membrelor inferioare și regiunii fesiere.

Istoric: episoade recurente în ultimele 8 luni de purpură palpabilă, de o luna sub tratament cu Colchicina 1mg/zi.



APP: HTA, fibrilație atrială, BPOC



Prezentare de caz



1. Ce reprezinta purpura palpabila?

Manifestarea cutanata a unei vasculite a vaselor mici cutanate




Dr. Mihaela Panduru

2. Care este cauza care a produs aceasta purpura palpabila?

3. Afectarea este strict cutanata sau exista si o afectare sistemica?



Prezentare de caz



1. Ce reprezinta purpura palpabila?

Manifestarea cutanata a unei vasculite a vaselor mici cutanate

2. Care este cauza care a produs aceasta purpura palpabila?

Idiopatica 50%

Infectioasa 15- 20%

Boli de tesut conjunctiv 15-20%

Postmedicamentoasa 10-15%

Neoplazica 2-5%

3. Afectarea este strict cutanata sau exista si o afectare sistemica?

Articulara


Digestiva

Renala

Pulmonara



Prezentare de caz



1. Ce reprezinta purpura palpabila?

Manifestarea cutanata a unei vasculite a vaselor mici cutanate → Biopsie cutanata

2. Care este cauza care a produs aceasta purpura palpabila?

Infectioasa 15- 20%	→	Hemograma,VSH,fibrinogen,PCR,
Postmedicamentoasa 10-15%		TGO,TGP,GGT, Atg HBs, At anti HCV,
Boli de tesut conjunctiv 15-20%	→	test HIV, exudat faringian
Neoplazica 2-5%	→ PSA	C3, C4,Atc antinucleari, anti ADN dc, Ro,
Idiopatica 50%		La, anti RNP, antiSm,FR,crioglobuline
		ANCA

3. Afectarea este strict cutanata sau exista si o afectare sistemica?

Articulara

Digestiva

Renala → Uree, creatinina, ex sumar urina

Pulmonara → Spirometrie, Rx pulmonar



Prezentare de caz



- Hemograma: anemie hipocroma microcitara
- Sindrom inflamator moderat
- Biochimie sange: normal
- Imunologie: normal
- Biochimie urina: normal
- Markeri virali negativi
- Exsudat faringian: Stafilococ Auriu absent, Streptococ Beta hemolitic - absent
- PSA normal
- Sideremie scazuta
- Testul hemoragiilor oculute - pozitiv



Prezentare de caz



- Consult Gastroenterologie: formatiune tumorală la nivelul colonului transvers, ecografic la nivelul ficatului multiple formatiuni, diseminate in ambii lobi
- Consult Pneumologie: disfuncție ventilatorie mixtă și pahipleurită dreaptă
- Indrumare Sectia de Chirurgie Generala – adenocarcinom tubulo-papilifer



Discutii



- Vasculita cutanata a vaselor mici se manifesta clinic prin purpura palpabila
- Cauza este cel mai frecvent idiopatica, infectioasa, postmedicamentoasa, afectiuni de colagen si rar neoplazica
- In cadrul neoplaziilor, cele de organ sunt foarte rare, majoritatea fiind neoplazii hematologice
- Cazul prezentat, desi nu a avut manifestari clinice sugestive pentru o neoplazie, prezenta purpurei palpabile si a anemiei feriprive a dus la identificarea unei neoplazii de colon



Discutii



- Vaculitele vaselor mici pot avea manifestari cutanate si/sau sistemice
- Este important sa se faca evaluarea tuturor pacientilor cu purpura palpabila pentru manifestarile sistemice
- Cazul prezentat a avut doar afectare cutanata



Concluzie



Cazul prezentat este unul din rarele situatii in care vasculita cutanata a vaselor mici a fost o manifestare paraneoplazica a unei neoplazii de organ solid

Mulumiri: Dr Larisa Simon, As. Univ. Dr Mihaela Panduru