

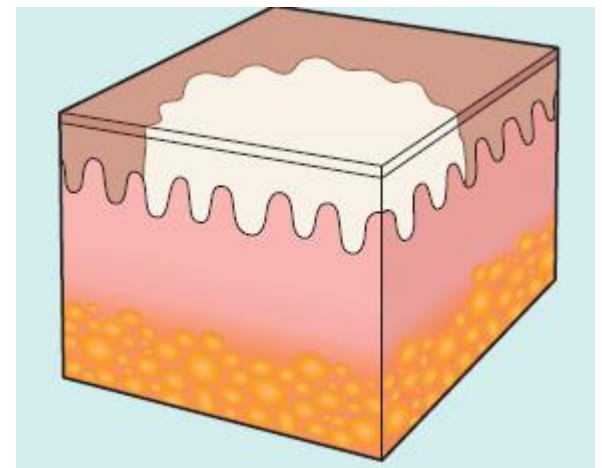
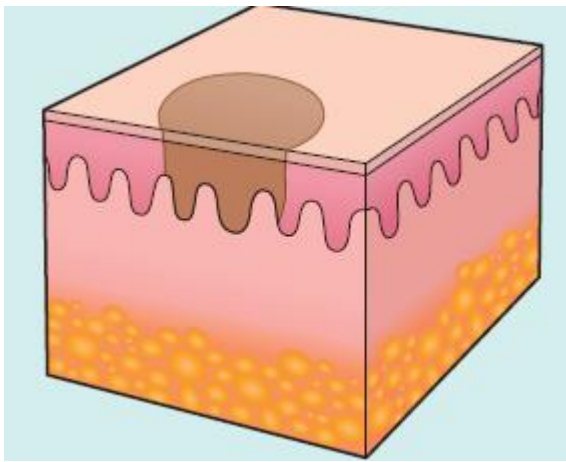


Leziuni elementare

As. Univ. Dr. Mihaela Panduru

Leziuni elementare

- Leziuni primare
 - ✓ Plane – modificări de culoare – macula și pata
 - ✓ Reliefate
 - conținut solid – papula, placa, placard
 - nodul
 - conținut lichid – vezicula, bula, flictena
 - pustula
- Leziuni secundare:
 - scuama, lichenificarea
 - crusta, eroziunea, ulcerația
 - atrofia



Macula și pata

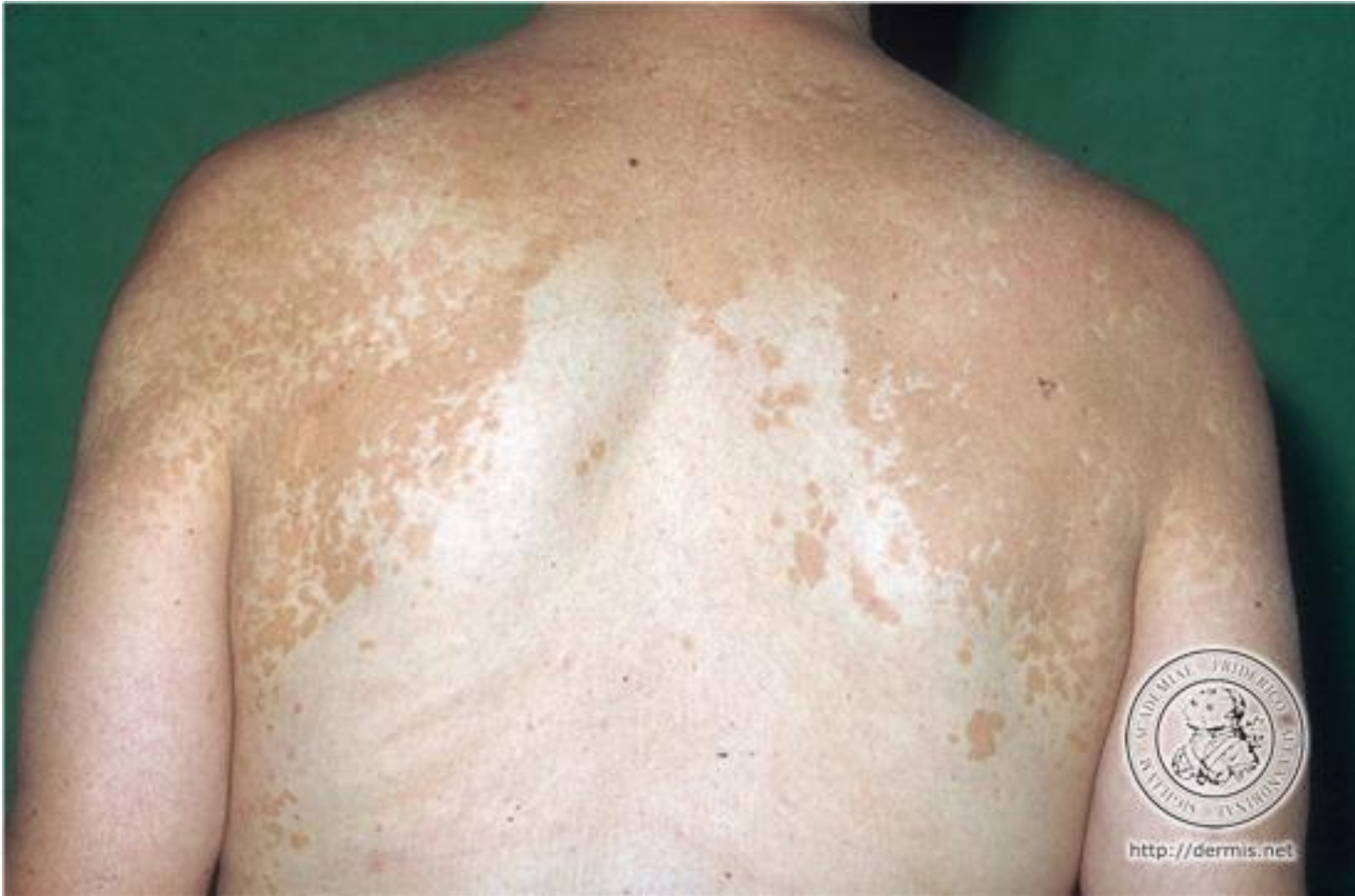Macula – leziune nereliefată cu diametrul sub 0.5-1cm

Pata – leziune nereliefată cu diametrul mai mare de 0.5 – 1cm

În ambele situații modificările sunt la nivelul epidermului și sunt modificări de culoare

Pitiriazis versicolor

Erupție constituită din macule și pete hiperpigmentare dispuse la nivelul toracelui

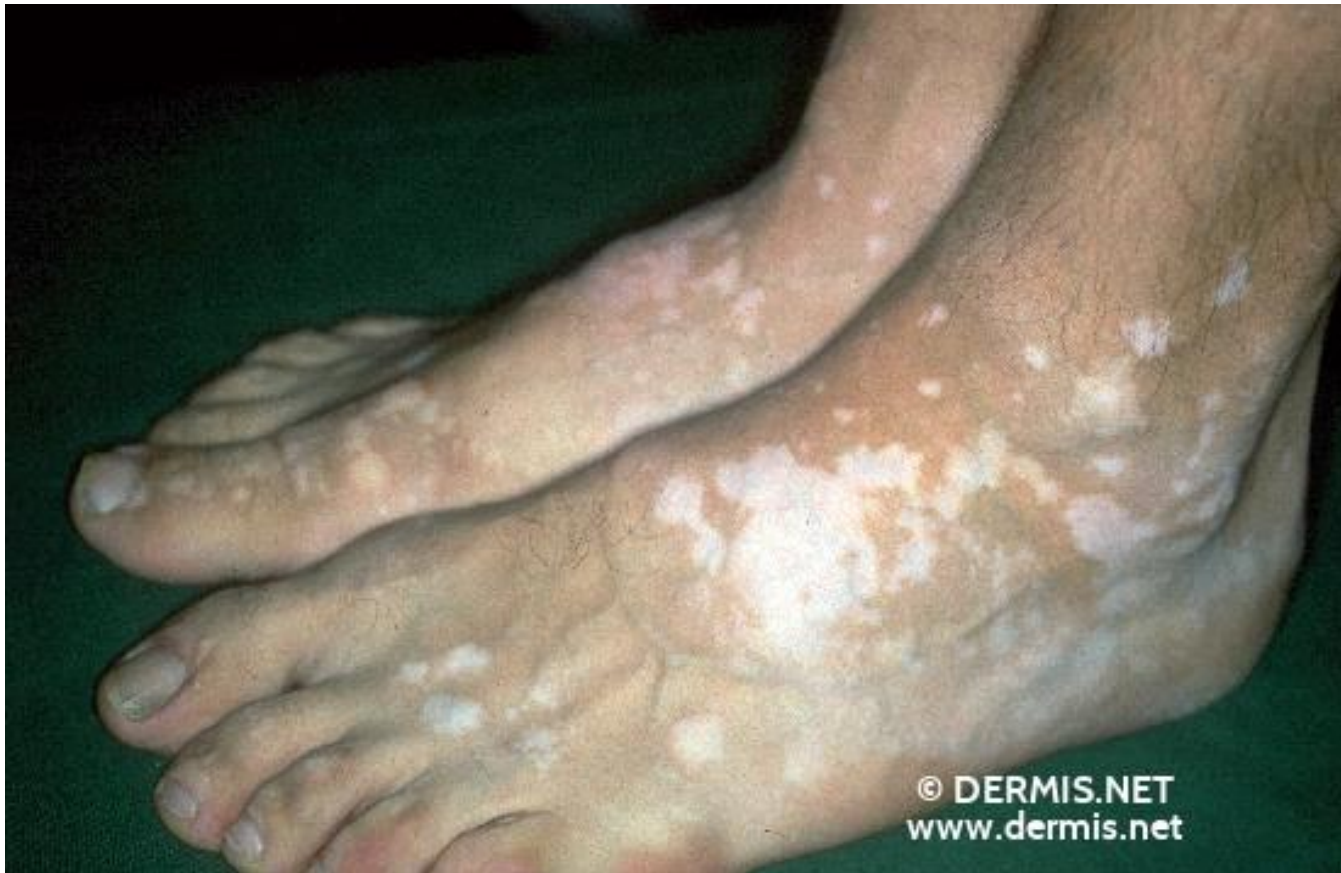

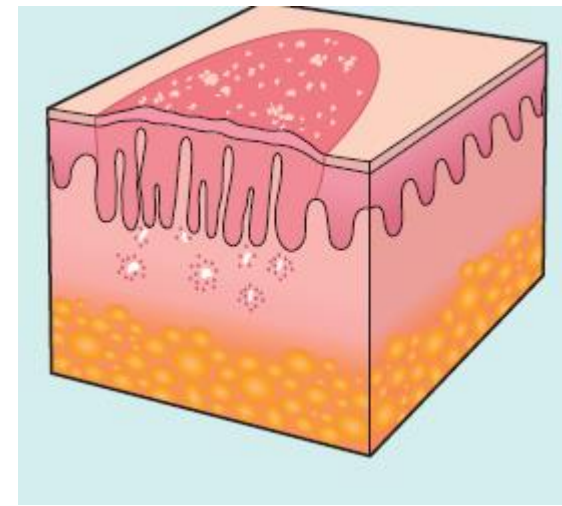
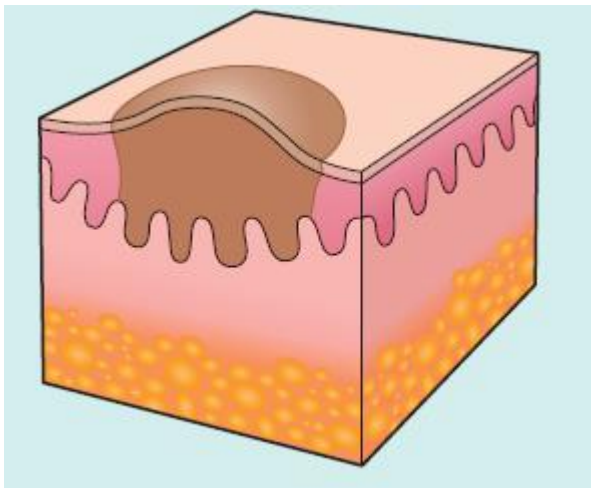
<http://dermis.net>

<http://www.dermis.net>

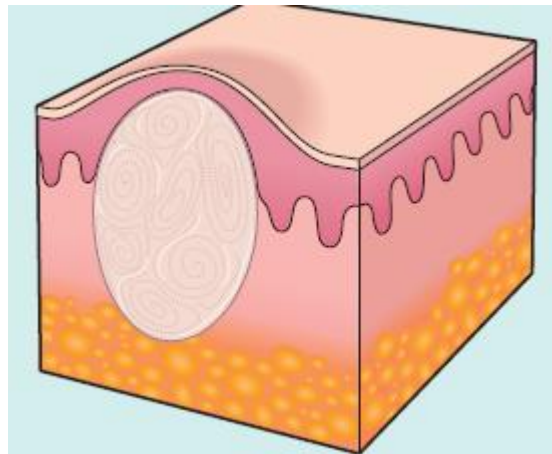
Vitiligo

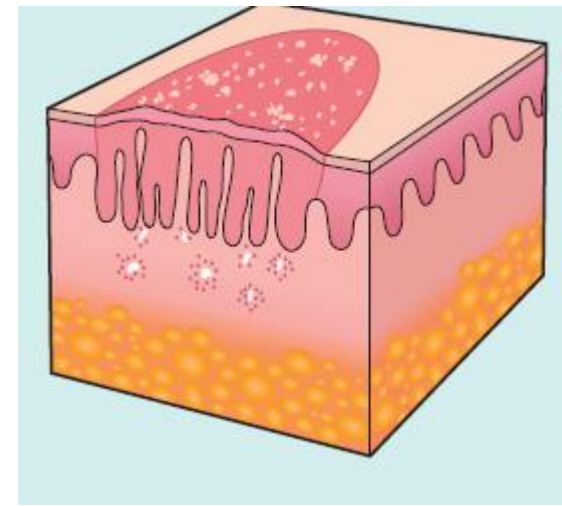
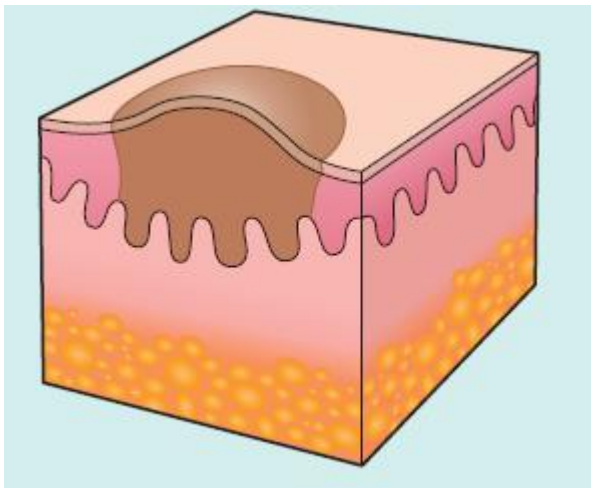
Erupție constituită din macule și pete acrome distribuite la nivelul picioarelor





Leziuni elementare primare cu conținut solid





Papula, placa și placardul

Papula – leziune reliefată cu diametrul sub 0.5 – 1cm

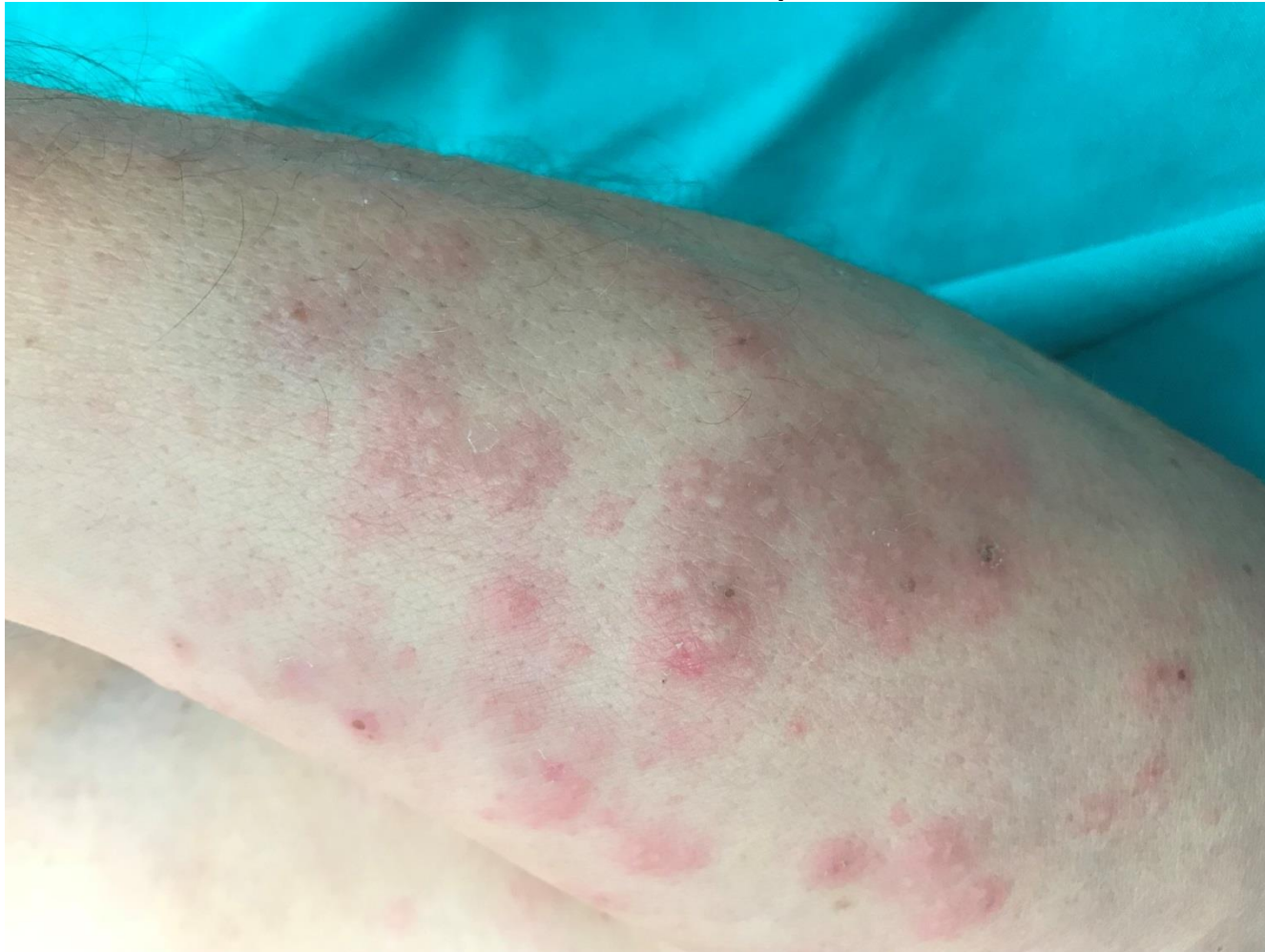Placa – leziune reliefată cu diametrul peste 0.5-1cm

Placardul – leziune reliefată cu diametrul mai mare decât o palmă

În aceste leziuni modificările sunt la nivelul epidermului dar și al dermului

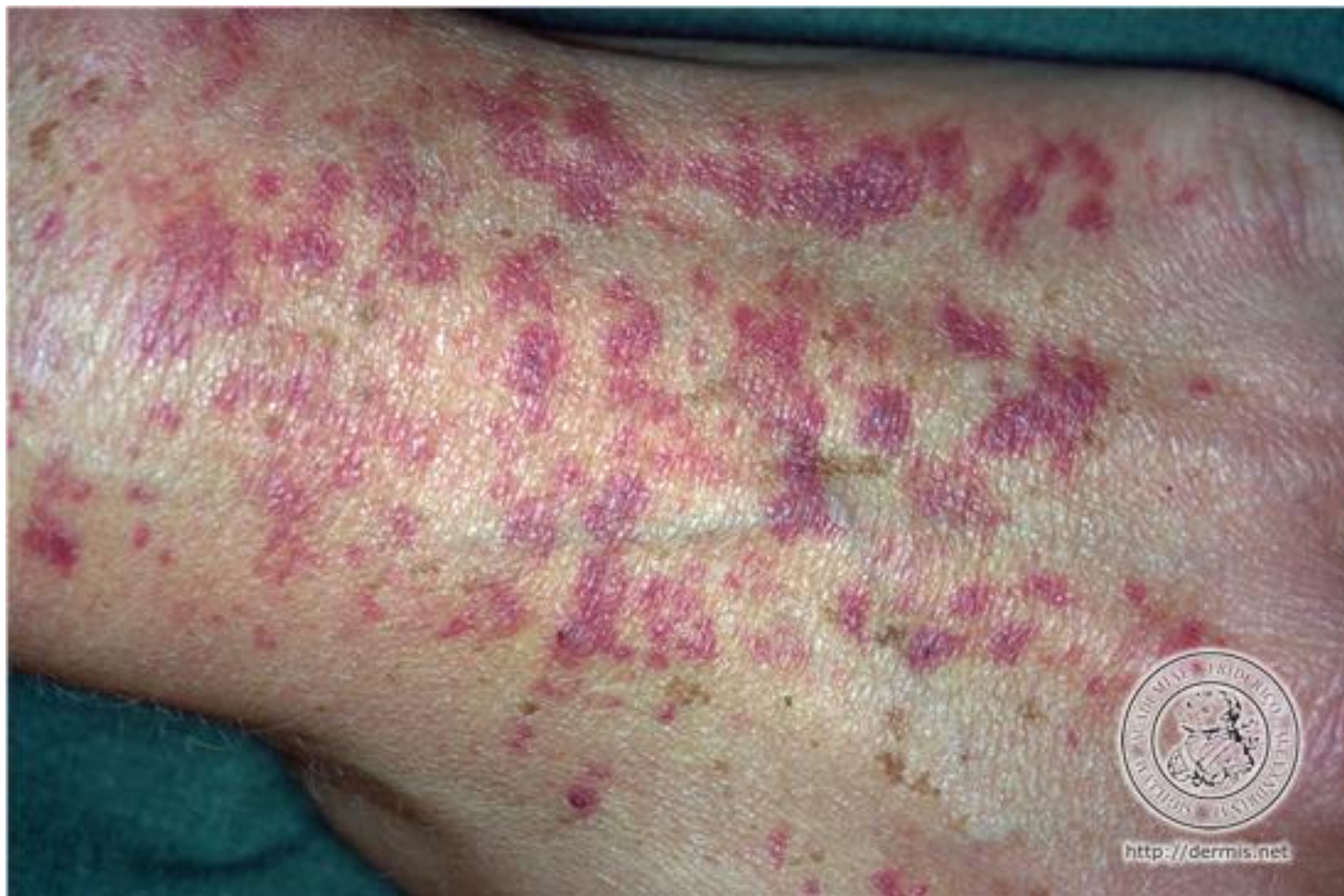Urticaria

Erupție constituită din plăci și placarde eritemato-edematoase situată la nivelul membrului superior



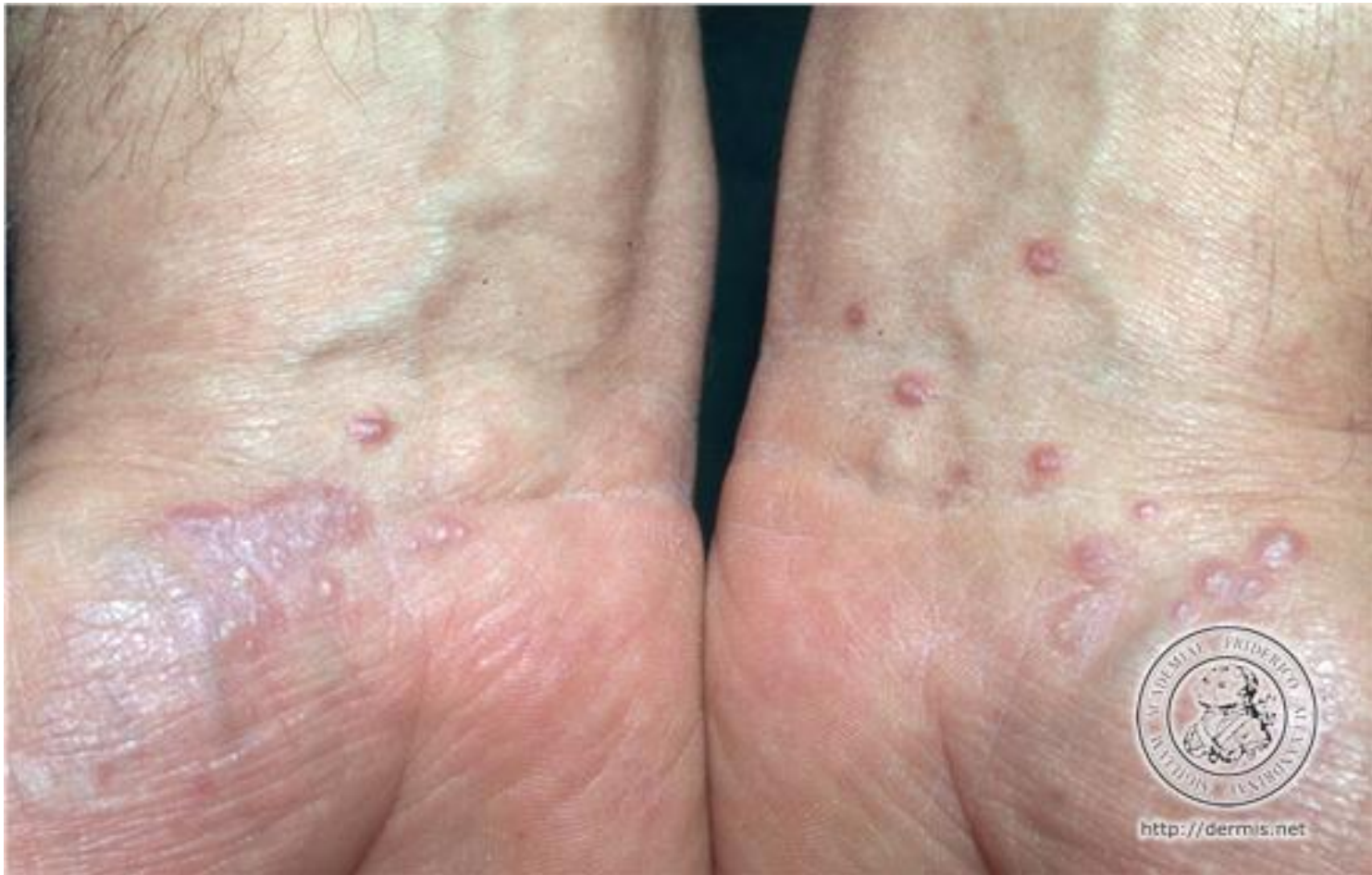Purpura

Erupție constituită din papule eritemato-violacee, ce nu dispar la vitropresiune, situată la nivelul mâinii



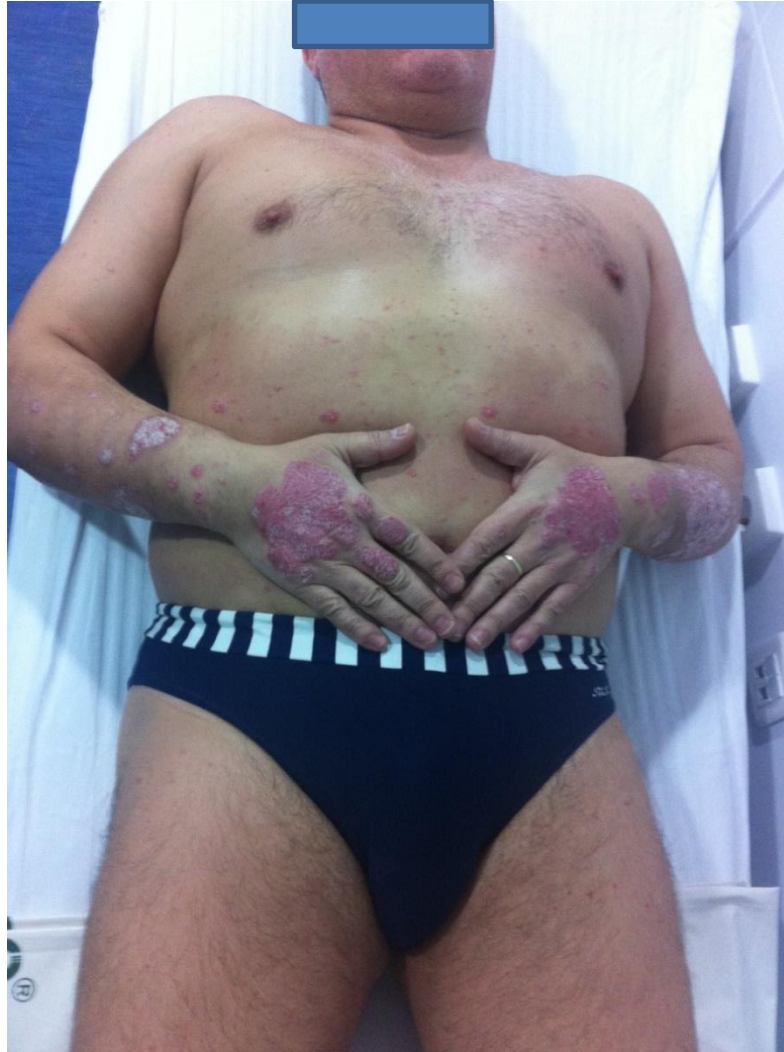Lichen plan

Erupție constituită din papule și plăci eritematoase, lucioase, situată la nivelul feței anterioare a membrilor superioare



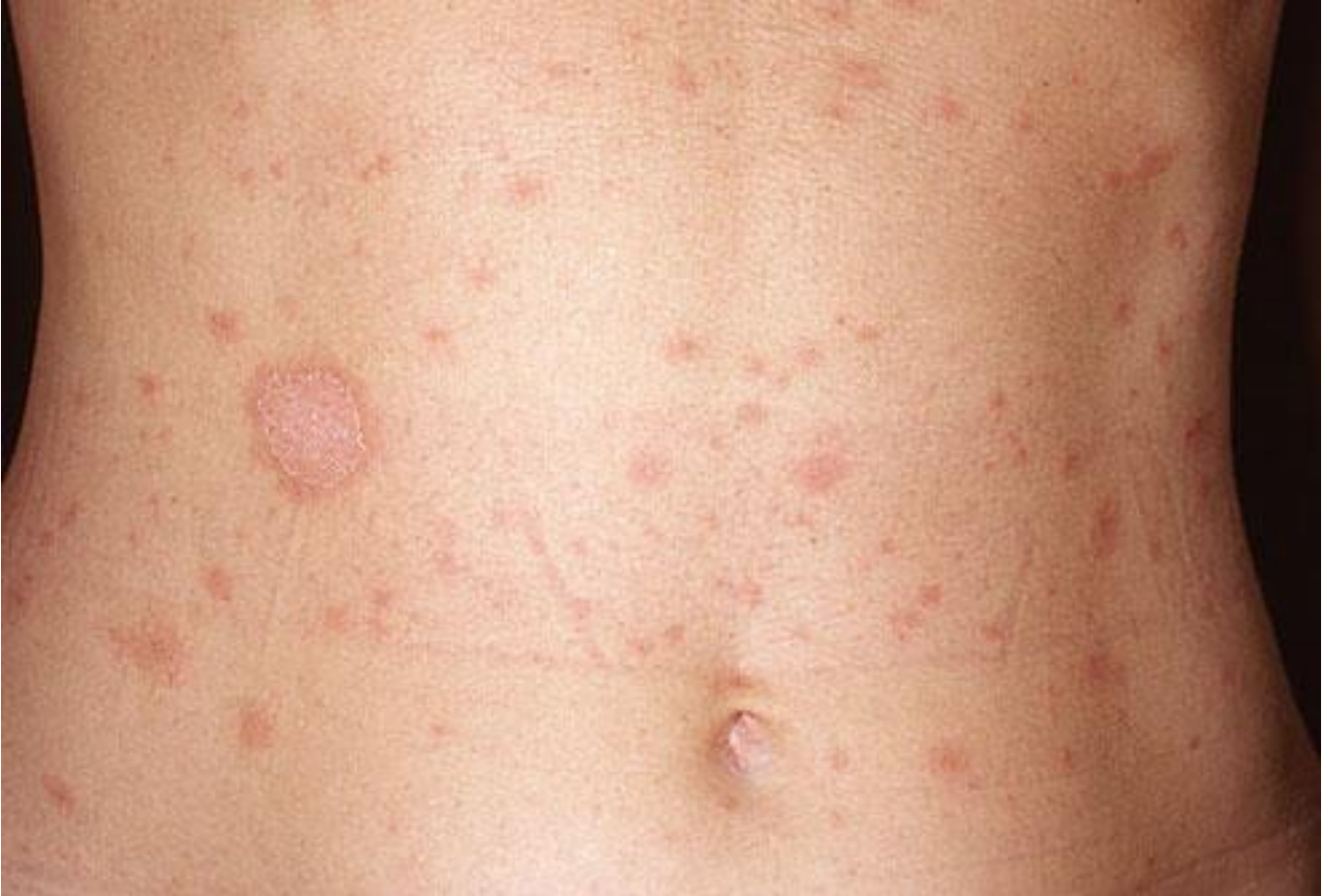Psoriasis

Erupție constituită din papule, plăci și placarde eritematoase, dispuse bilateral simetric pe suprafețele de extensie a membrilor și trunchi



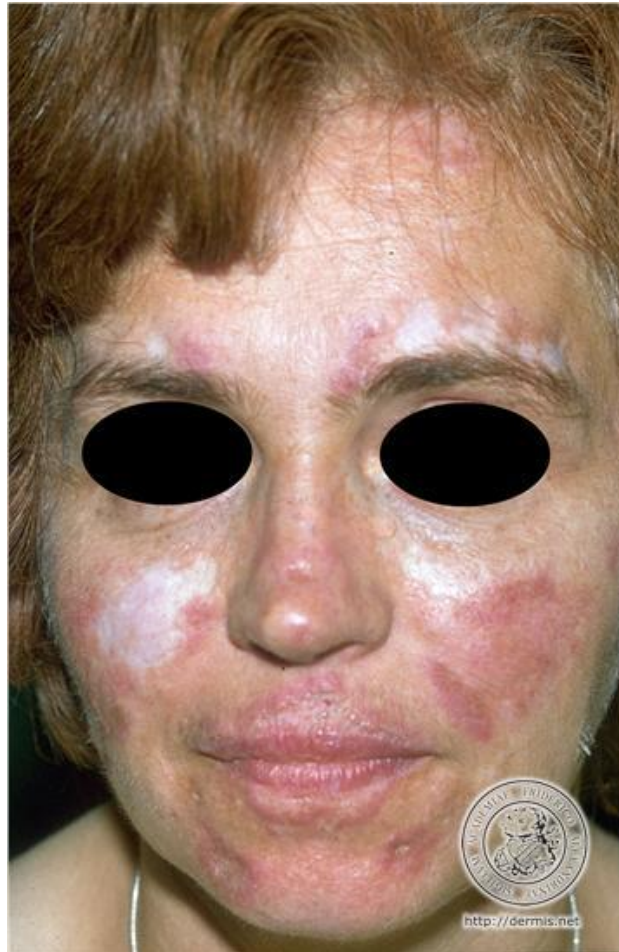Pitiriazis rozat

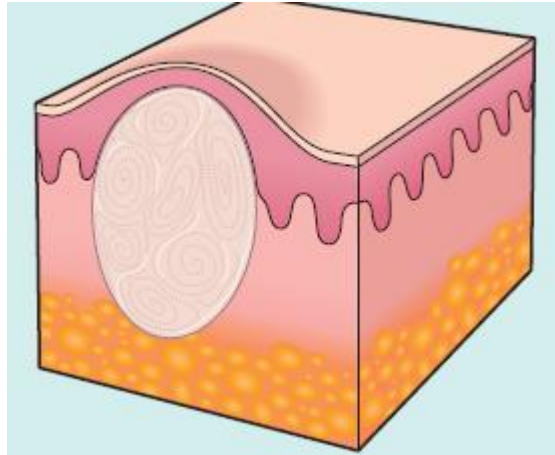
Erupție constituită din papule și o placă eritematoasă, situată la nivelul abdomenului



Lupus eritematos cronic discoid

Erupție constituită din papule și plăci eritematoase, cu zone de atrofie cutanată, situată la nivelul feței



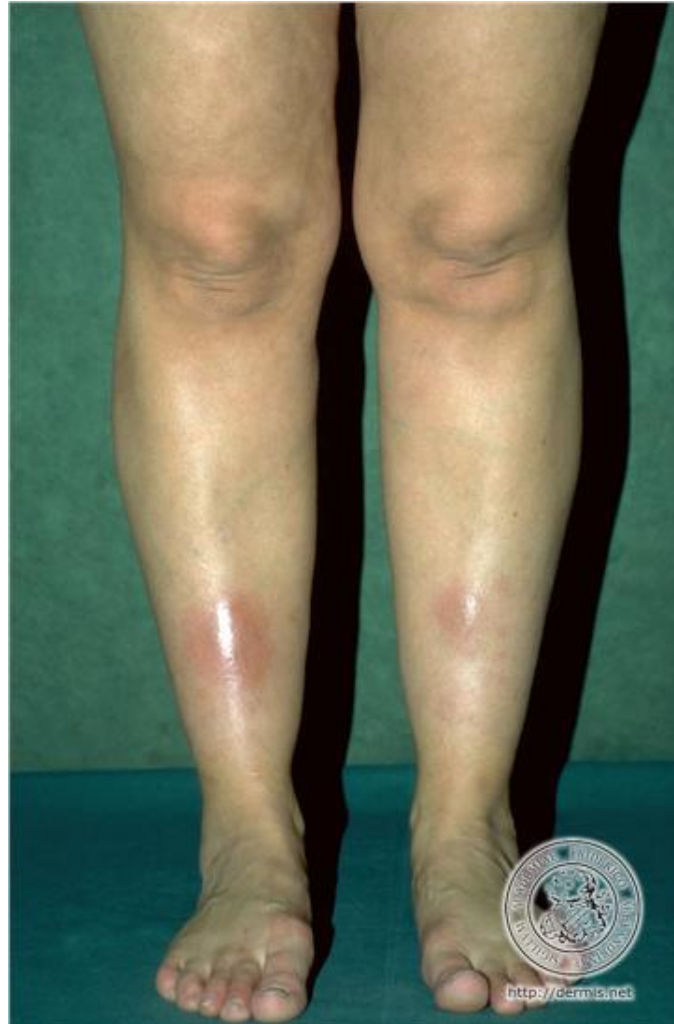


Nodulul

Nodulul – leziune de dimensiuni variabile în care modificările sunt situate la nivelul dermului și țesutului subcutanat

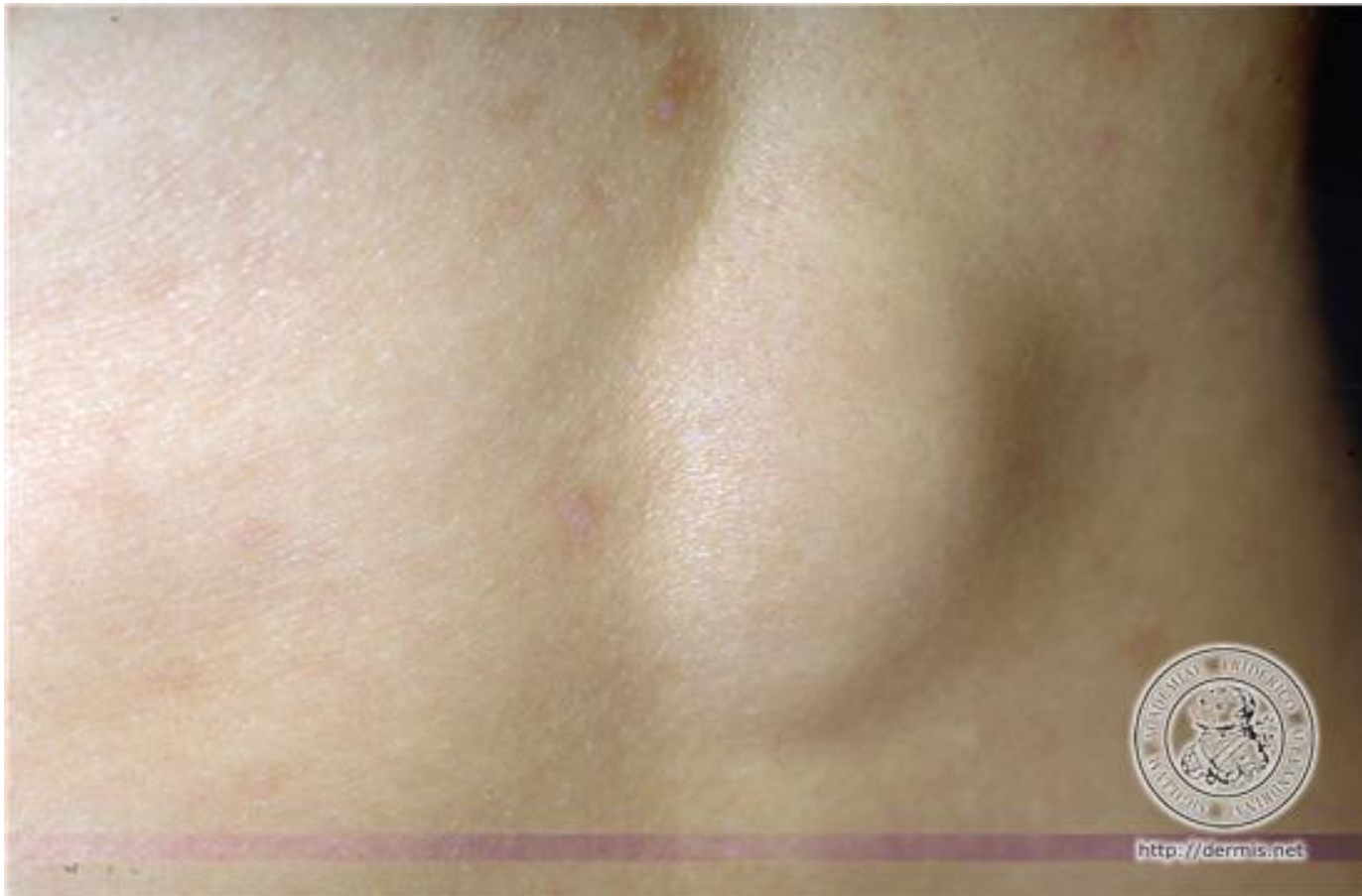Eritem nodos

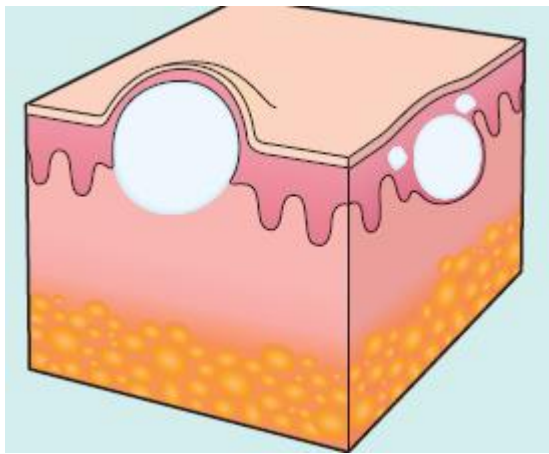
Erupție constituită din noduli eritematoși situați pe fața anterioară a gambelor



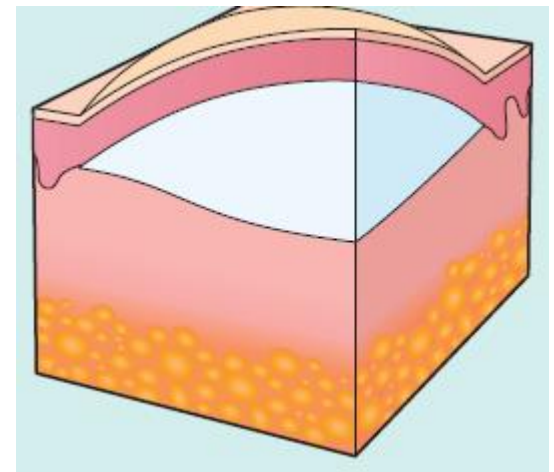
Lipom

Nodul fără modificarea tegumentului supraiacent situat la nivelul toracelui



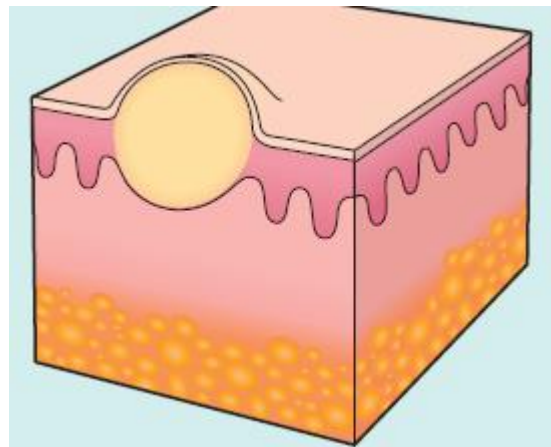


Veziçula – leziune de 0.5 - 1cm cu conținut sero-citrin



Bula – leziune peste 0.5 - 1cm conținut sero-citrin

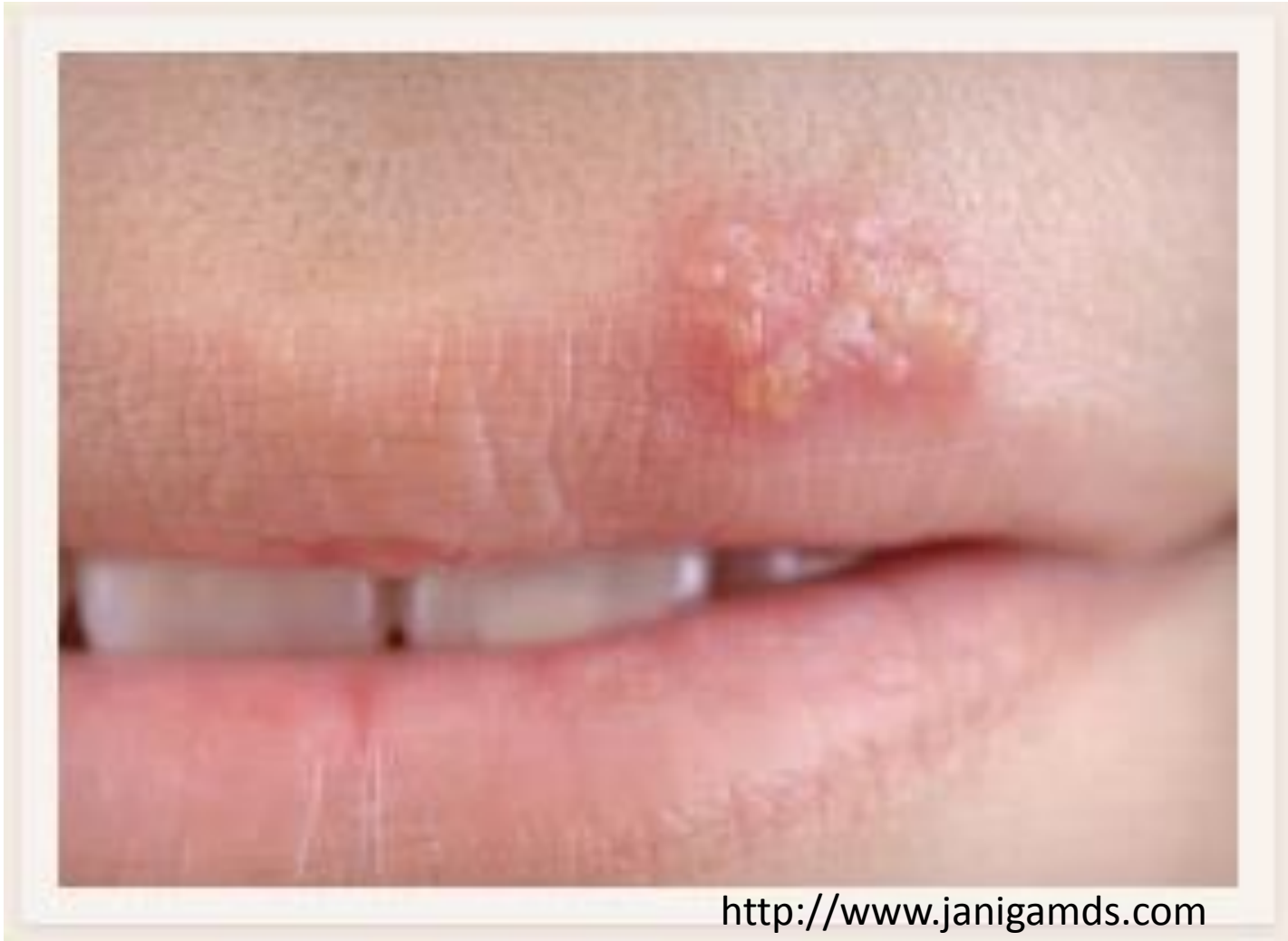Leziuni primare cu conținut lichid



Pustula – leziune de 0.5 – 1cm cu conținut purulent

Herpes simplex

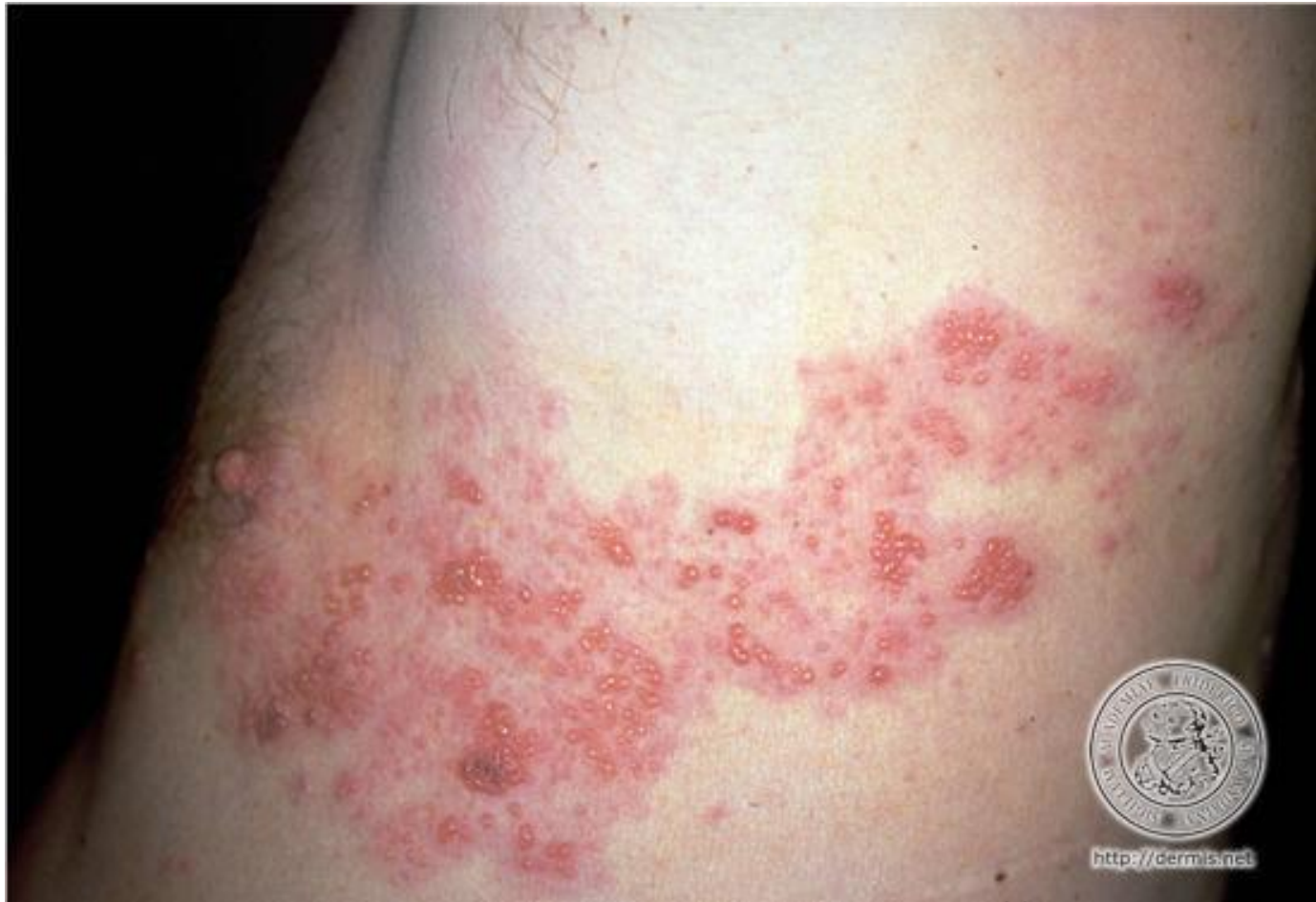Erupție constituită din vezicule grupate pe bază eritematoasă, situată labial superior



<http://www.janigamds.com>

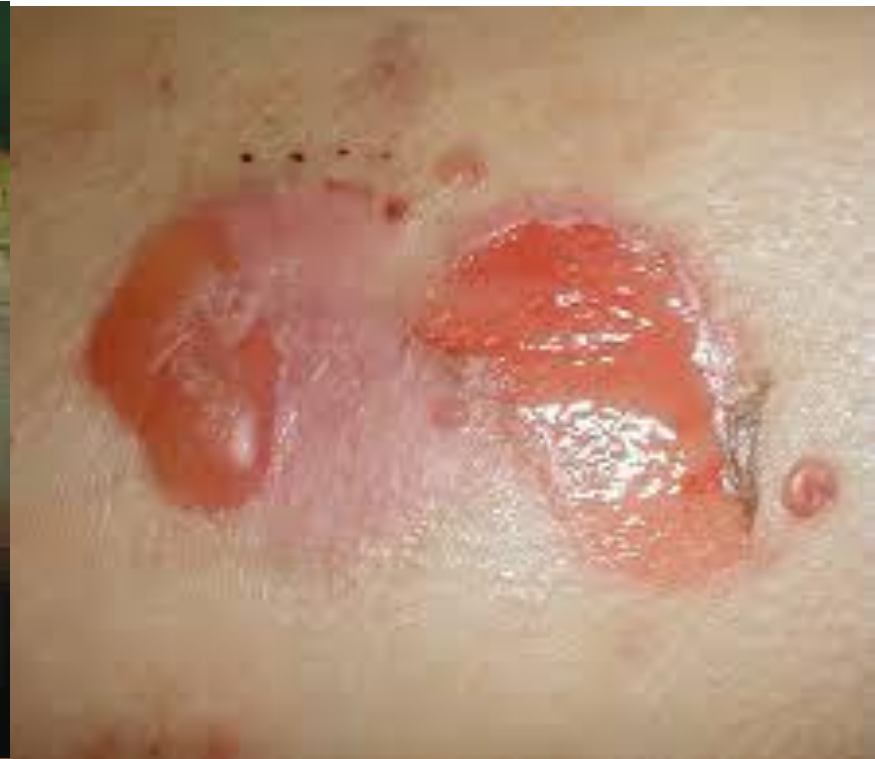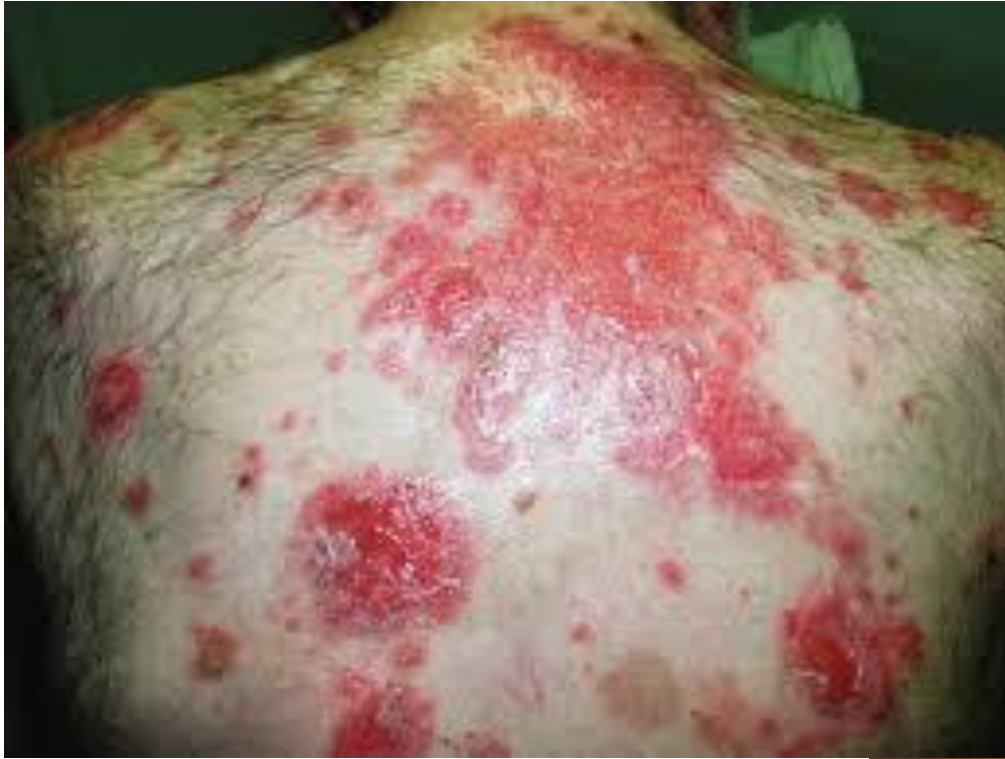Herpes zoster

Erupție constituită din vezicule grupate, dispuse pe zonă eritematoasă, situată la nivelul dermatoamelor toracice



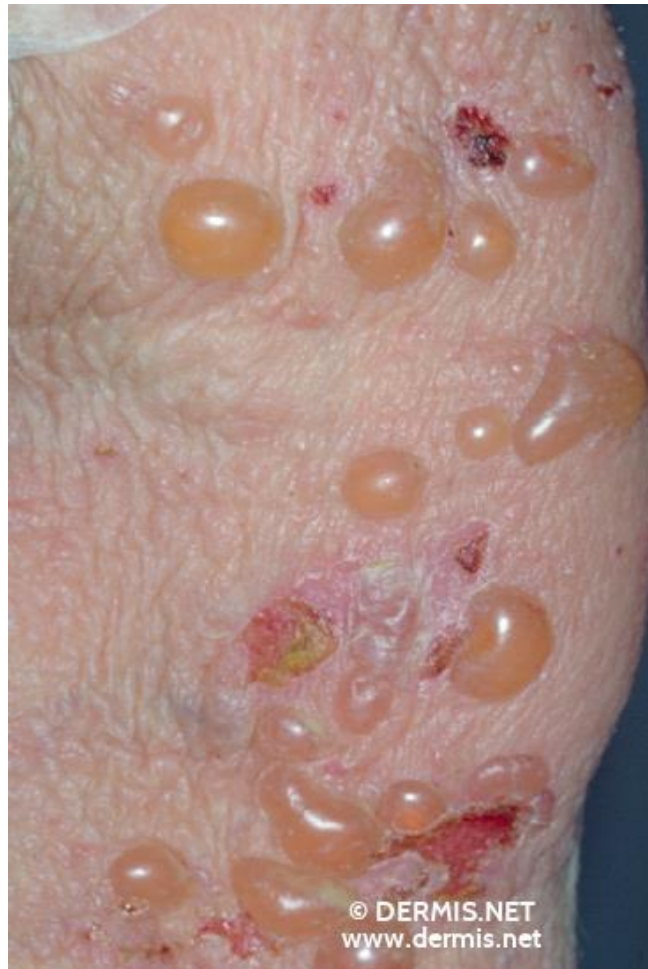Pemfigus vulgar

Erupție constituită din eroziuni, vezicule, bule și cruste situată la nivelul toracelui posterior



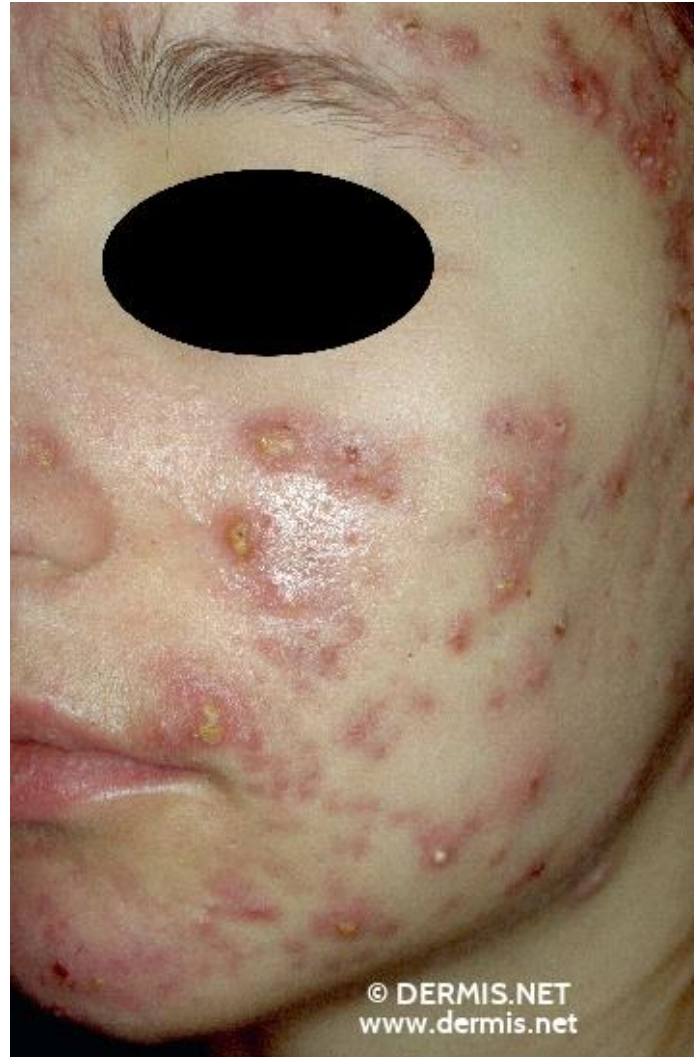Pemfigoid bulos

Erupție constituită din bule în tensiune, eroziuni și cruste hemactice, situată la nivelul membrului inferior



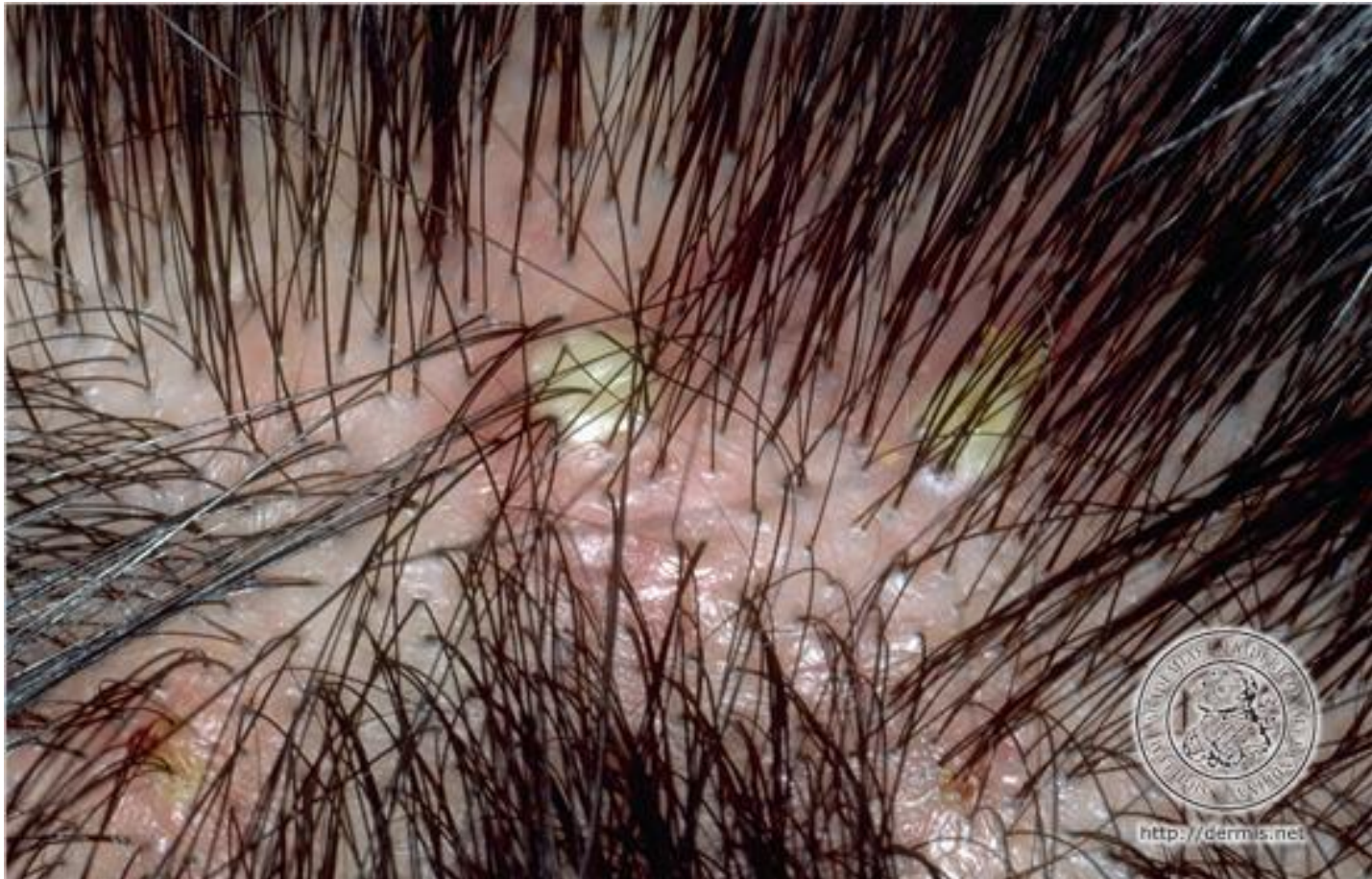Acnea

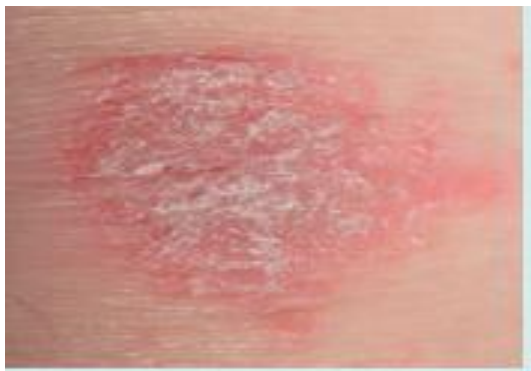Erupție constituită din comedoane, papule și pustule situată la nivelul feței



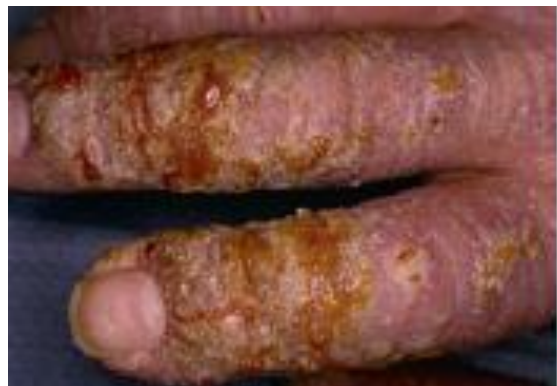Foliculita

Erupție constituită din pustule situate la nivelul firelor de păr

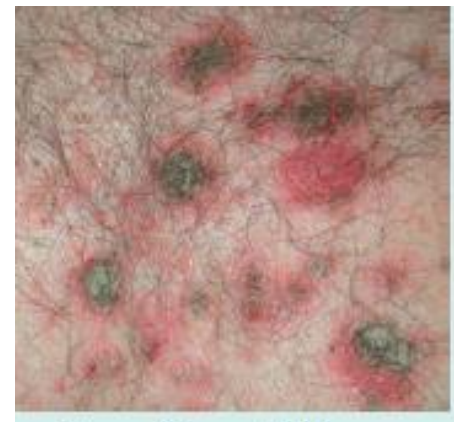



scuama

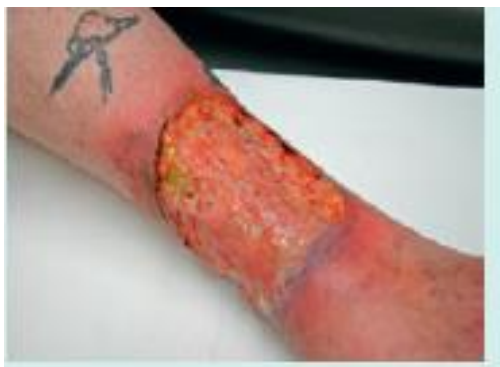

crusta

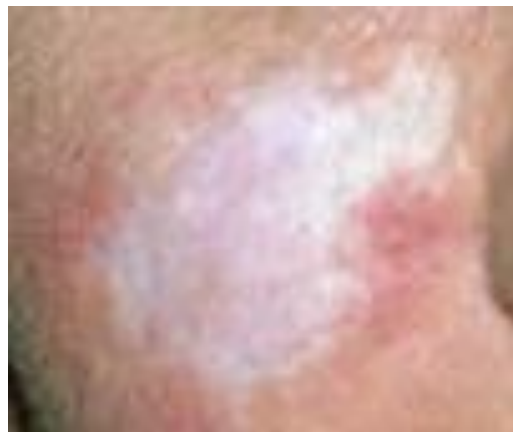

eroziunea

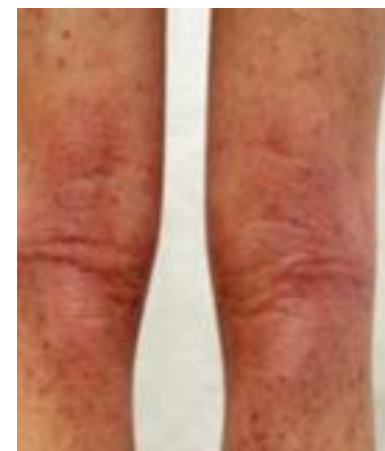Leziuni secundare



ulcerația



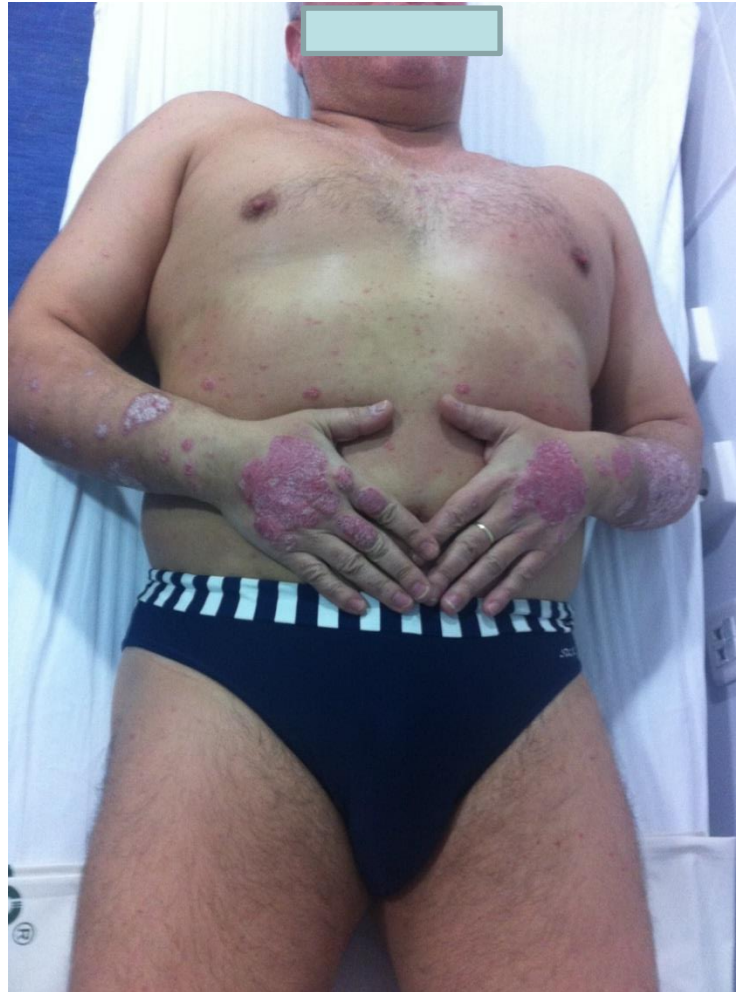atrofia



lichenificarea

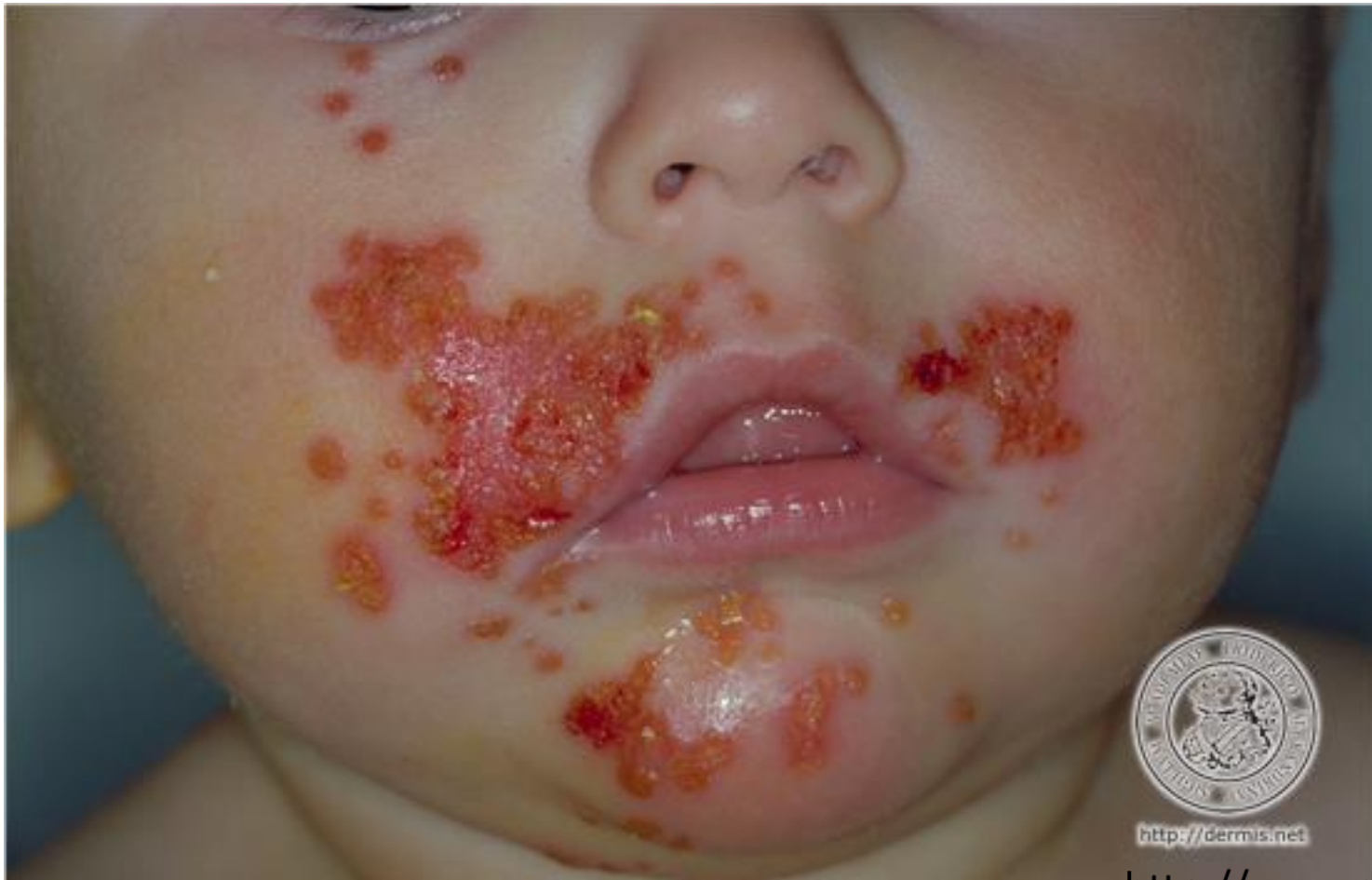Psoriasis

Erupție constituită din papule, plăci și placarde eritematoase, acoperite de scuamă albă, dispusă simetric bilateral la nivelul membrelor superioare



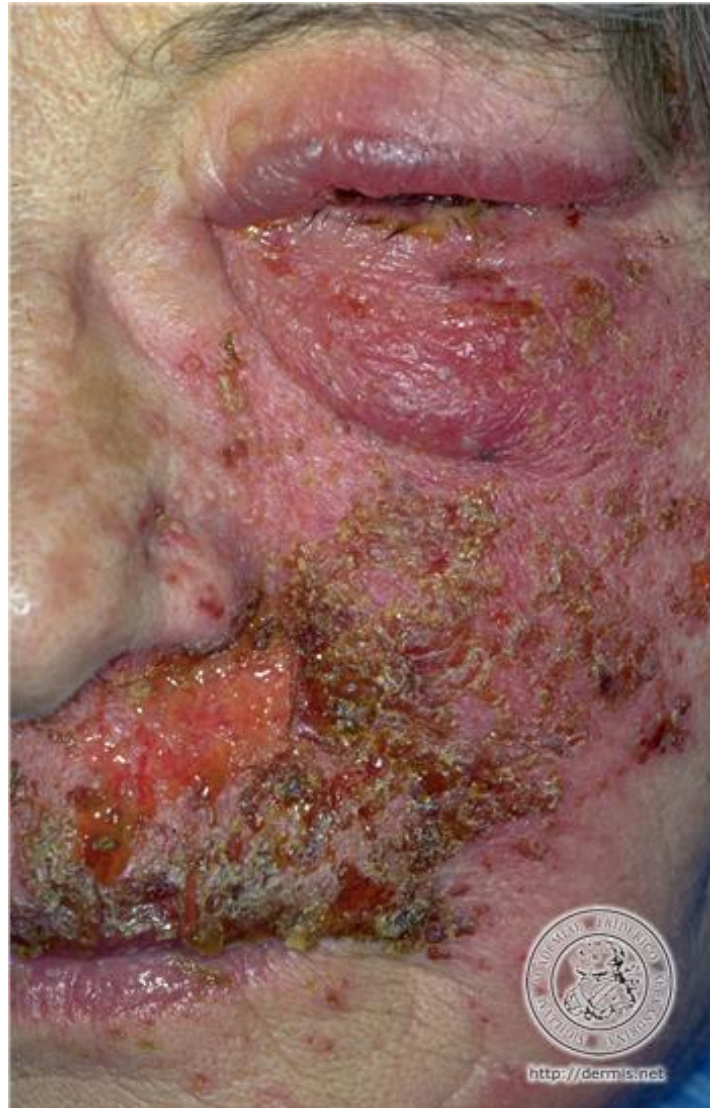Impetigo

Erupție constituită din eroziuni acoperite de crustă galbenă



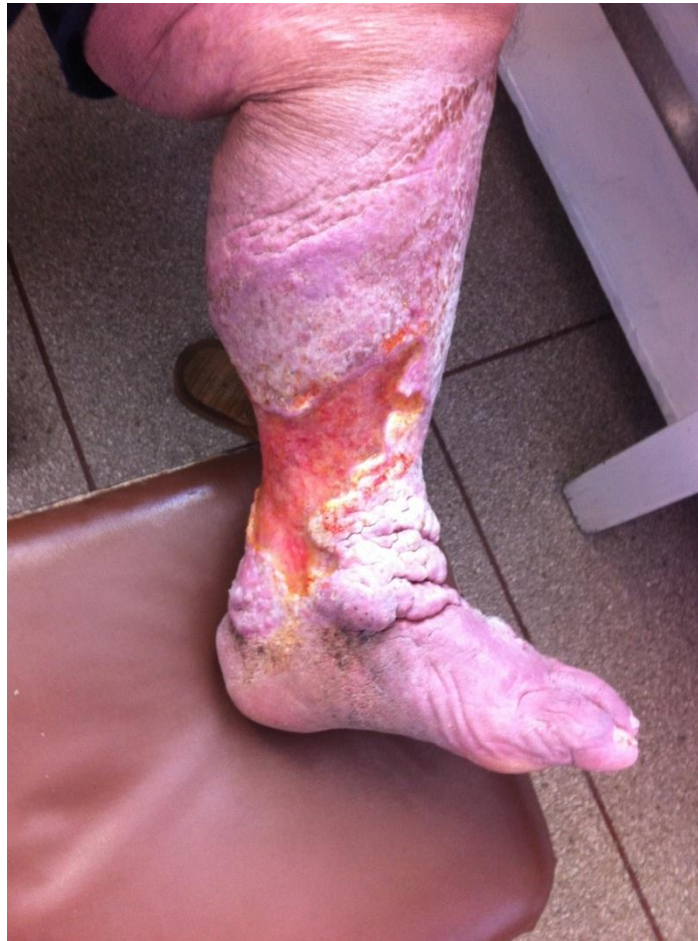Herpes zoster

Erupție constituită din eroziuni, cruste de culoare galbenă situată la nivelul feței



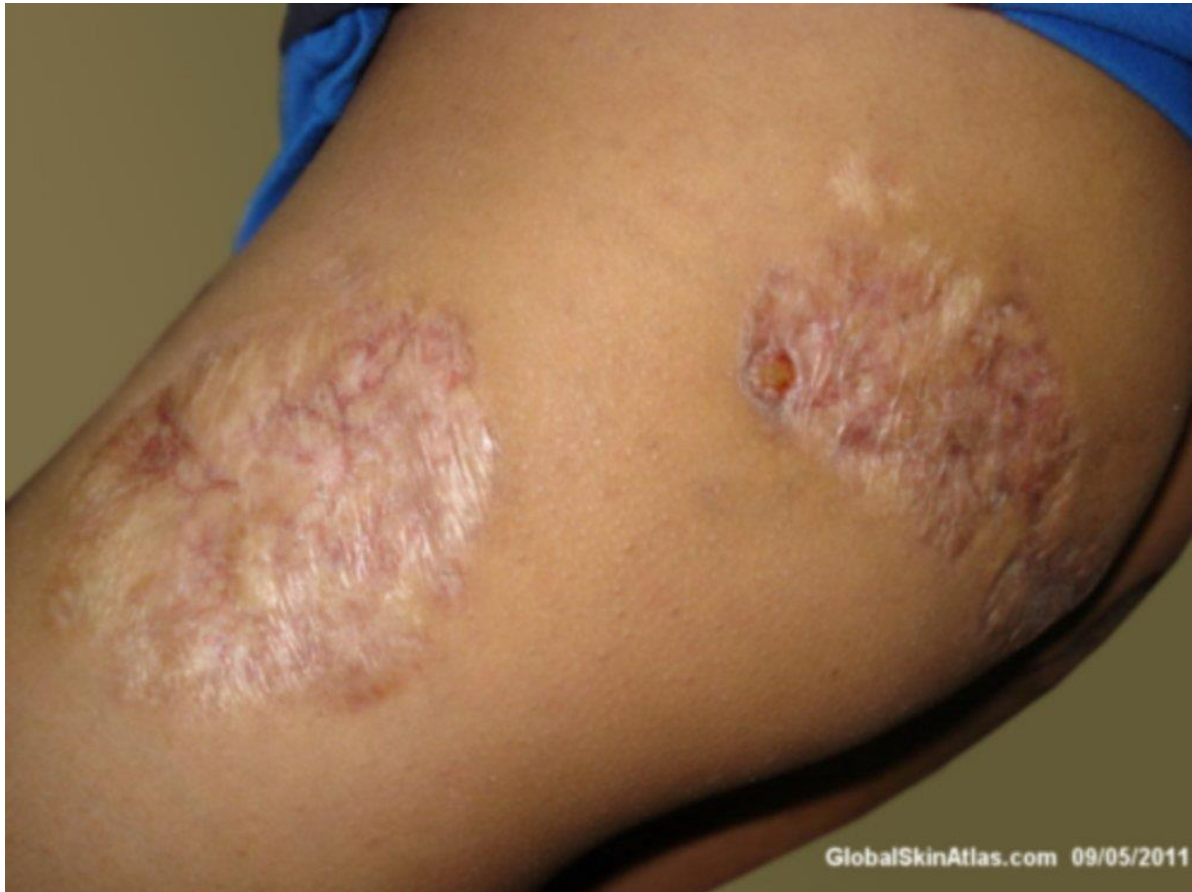Ulcer de gambă

Ulcer cu diametrul de 12/6cm, margini reliefate, baza cu țesut de granulație, margini reliefate, situat maleolar intern



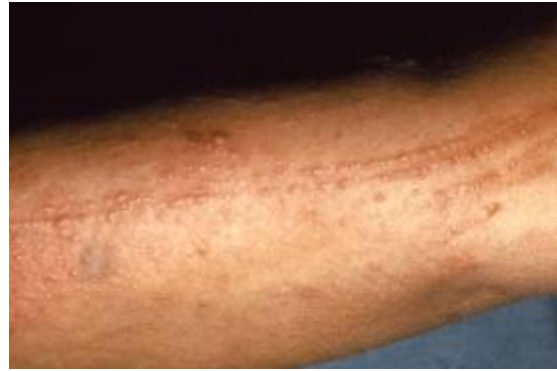Atrofie cutanată

Zone de culoare albă, cu subțierea tegumentului și cu prezența de telangiectazii

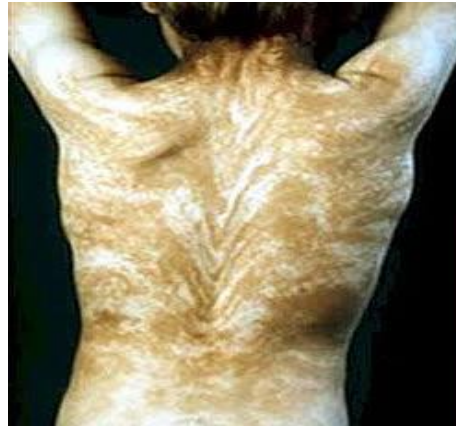

Distribuția leziunilor

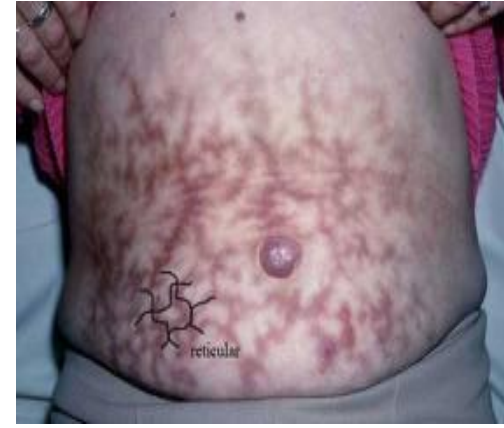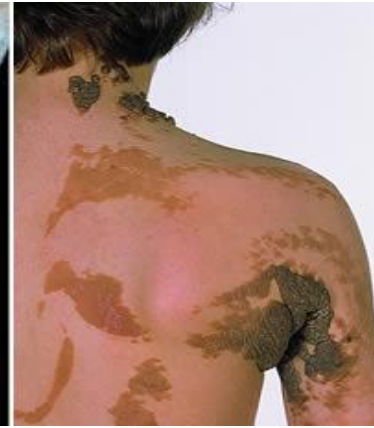Distribuția leziunilor



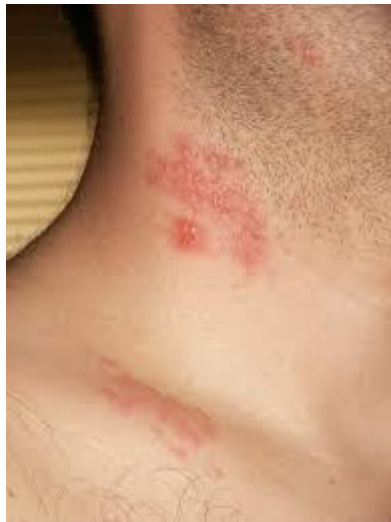Liniar



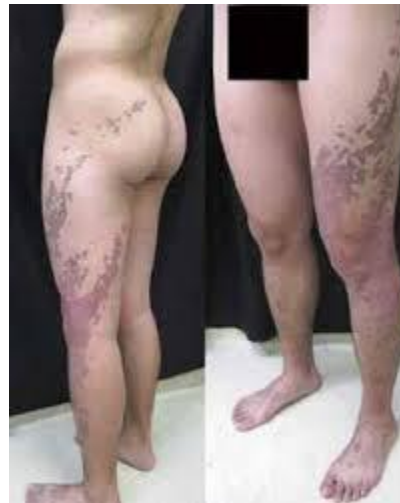Liniiile Blaschko



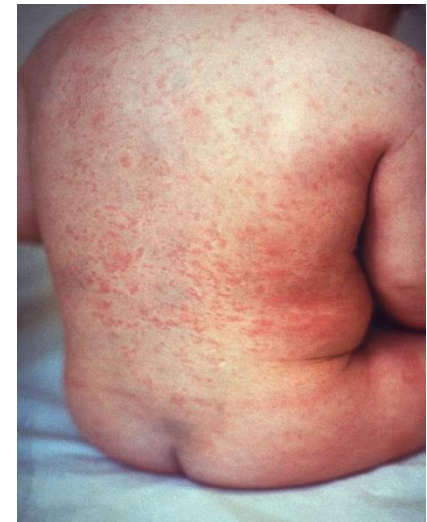Reticular



Herpetiform



Zosteriform



Diseminat

Leziuni elementare

- Leziuni primare
 - ✓ Plane – modificări de culoare – macula și pata
 - ✓ Reliefate
 - conținut solid – papula, placa, placard
 - nodul
 - conținut lichid – vezicula, bula, flictena
 - pustula
- Leziuni secundare:
 - scuama, lichenificarea
 - crusta, eroziunea, ulcerația
 - atrofia